

На правах рукописи

ЕВСТРАТОВ РОМАН МИХАЙЛОВИЧ

**СОВРЕМЕННЫЕ ВОЗМОЖНОСТИ ХИРУРГИЧЕСКОГО
ЛЕЧЕНИЯ ДОБРОКАЧЕСТВЕННЫХ НОВООБРАЗОВАНИЙ
НАДПОЧЕЧНИКОВ**

14.01.17 – Хирургия

АВТОРЕФЕРАТ

Диссертации на соискание ученой степени
кандидата медицинских наук

Рязань - 2018

Работа выполнена в федеральном государственном бюджетном образовательном учреждении высшего образования «Рязанский государственный медицинский университет имени академика И.П. Павлова» Министерства здравоохранения Российской Федерации.

Научный руководитель:

доктор медицинских наук, профессор **Пучков Константин Викторович**

Официальные оппоненты:

Харнас Сергей Саулович, доктор медицинских наук, профессор, Федеральное государственное автономное образовательное учреждение высшего образования Первый Московский государственный медицинский университет имени И.М. Сеченова Министерства здравоохранения Российской Федерации (Сеченовский Университет), профессор кафедры факультетской хирургии № 1

Животов Владимир Анатольевич, кандидат медицинских наук, доцент, Федеральное государственное бюджетное учреждение «Национальный медико-хирургический Центр имени Н.И. Пирогова» Министерства здравоохранения Российской Федерации, заведующий первым хирургическим отделением

Ведущая организация: Федеральное государственное бюджетное учреждение «Национальный медицинский исследовательский центр онкологии им. Н.Н. Блохина» Министерства здравоохранения Российской Федерации

Защита состоится «__»_____ 2019 года в _____ на заседании диссертационного совета Д 208.084.04 на базе ФГБОУ ВО РязГМУ Минздрава России по адресу: 390026 г. Рязань, ул. Высоковольтная, д. 9.

С диссертацией можно ознакомиться в библиотеке ФГБОУ ВО РязГМУ Минздрава России (390026, г. Рязань, ул. Шевченко, 34) и на сайте www.rzgmu.ru

Автореферат разослан «__»_____ 2019 г.

Ученый секретарь диссертационного совета,
кандидат медицинских наук, доцент

О.Д. Песков

ОБЩАЯ ХАРАКТЕРИСТИКА РАБОТЫ

Актуальность проблемы

Одной из наиболее актуальных проблем современной эндокринологии является диагностика и хирургическое лечение новообразований надпочечников, среди которых чаще всего встречаются аденомы и феохромоцитомы, а также непаразитарные кистозные образования (Бельцевич Д.Г. и др., 2011; Кузнецов Н.С. и др., 2011; Turner D.J. et al., 2009). Не меньшей клинической значимостью обладают злокачественные опухоли надпочечников, как первичные, так и вторичные; метастазы рака легкого в надпочечник выявляют в каждом пятом случае (Калинин А.П. и др., 2003; Fulmer B.R. et al., 2007).

Вопрос о том, является ли наличие опухолевидного образования в проекции надпочечников достаточным показанием к выполнению оперативного вмешательства, до сих пор остается открытым. В последние годы все больше хирургов соглашаются с концепцией о необходимости применения морфологической верификации новообразований в надпочечниках в предоперационном периоде в случаях подозрения на их метастатическое поражение (Bradley C.T. et al., 2014; Datta, J. et al. 2016; Kuruba R. et al. 2008).

В настоящее время клиницисты единодушны в своем мнении о том, что единственным эффективным методом лечения при очаговом поражении надпочечников является адреналэктомия. Это, прежде всего, связано с отсутствием возможности надежной обработки культи надпочечника и обеспечения надежного гемостаза.

Планирование объема оперативного вмешательства на надпочечнике в случае возможного их метастатического поражения предполагает полноценную морфологическую верификацию патологического процесса, которая почти во всех случаях может быть проведена после микроскопического исследования материала, полученного при тонкоигольной аспирационной биопсии новообразования. К сожалению, глубокое расположение надпочечника и близость к аорте, нижней полой вене, селезеночной вене и почечным сосудам

создают достаточно сложные условия для биопсии новообразований, расположенных в этой области, особенно, если их размеры не превышают 4–5 см (Pantuso G. et al., 2007; Sancho J.J. et al. 2012). Ситуация усугубляется крайне сложными условиями для ультразвукового контроля положения пункционной иглы из-за неблагоприятной эходоступности структур, расположенных в глубине забрюшинного пространства.

Действительно, возможности современной хирургии предоставляют нам довольно широкий диапазон методов оперативного лечения: от органосохраняющей операции на надпочечнике при выполнении его резекции при доброкачественных новообразованиях до адреналэктомии, дополненной, в необходимых случаях, резекцией почки и широкой лимфодиссекцией в забрюшинном пространстве при наличии первичных злокачественных опухолей.

Современные тенденции развития методов оперативного лечения при очаговом поражении надпочечников являются однонаправленными: год за годом происходит вытеснение открытых вмешательств эндовидеохирургическими операциями, которые при высокой эффективности гораздо легче переносятся пациентами и сопровождаются достоверно меньшим количеством как интра-, так и послеоперационных осложнений (Кузнецов Н.С. и др., 2003; Федоров А.В. и др., 2011; Constantinides V.A. et al., 2012). Немаловажными преимуществами эндовидеохирургии является ее экономическая эффективность, основанная на ранней активизации пациентов и значительно меньших сроках послеоперационной реабилитации (Баранов А.В. др., 2014; Mazzaglia, P.J. et al., 2010).

Успехи эндовидеохирургии надпочечников оказались столь значительными, что в последние годы многими авторами был поднят вопрос о возможности органосохраняющих операций, которые приобретают особую актуальность не только при двустороннем поражении надпочечников, но и в случаях необходимости минимизации нарушения гормонального статуса пациента (Gürtler, T. et al., 2011; Kaye D.R. et al. 2010). Однако, хирургическая

техника резекции надпочечников в настоящее время не только не является сколько-нибудь унифицированной, но практически мало разработана. Сведений об обосновании возможности выполнения резекции надпочечника в современной научной литературе крайне мало. Авторы, как правило, отмечают лишь возможность выполнения такой операции и приводят описание единичных клинических случаев (Agha A. et al., 2010).

Тем не менее, современные возможности эндовидеохирургического инструментария, позволяющего обеспечить надежный гемостаз при минимальной альтерации тканей, заставляют задуматься о необходимости объективизации обоснований к органосохраняющей операции на надпочечнике с унификацией хирургической техники, что позволит провести объективный сравнительный анализ результатов таких вмешательств.

В этой связи нами было выполнено исследование, направленное на изучение возможности объективизации планирования и совершенствования техники органосохраняющих операций при очаговых поражениях надпочечников.

Цель исследования

Улучшение результатов хирургического лечения пациентов с доброкачественными новообразованиями надпочечников путем совершенствования методов предоперационного планирования объема хирургического вмешательства, а также техники выполнения адреналэктомии и резекции надпочечника.

Задачи исследования

1. Оценить роль методов лучевой визуализации и пункционно-аспирационной биопсии в дифференциальной диагностике новообразований надпочечников.
2. Оценить возможности лапароскопического доступа при хирургическом лечении новообразований надпочечников.
3. Усовершенствовать технику лапароскопической адреналэктомии и

резекции надпочечников при доброкачественных новообразованиях с применением различных видов хирургических энергетических платформ и дополнительных гемостатических систем для достижения оптимального гемостаза культи надпочечника.

4. Провести сравнительную оценку непосредственных результатов адреналэктомии и резекции надпочечника с использованием лапароскопического доступа.

Научная новизна исследования

Установлено, что данные методов лучевой диагностики позволяют достоверно определить злокачественный потенциал новообразования надпочечника, что в большинстве случаев достаточно для планирования объема лапароскопических операций.

Обоснованы преимущества переднего трансабдоминального лапароскопического доступа при операциях на надпочечниках.

Впервые в клинических условиях показана возможность выполнения резекции надпочечника с прецизионными методами обработки его культи, и проведена сравнительная оценка результатов резекции надпочечников и адреналэктомии.

Теоретическое и практическое значение исследования

Полученные ближайшие послеоперационные и отдаленные результаты расширяют представление о современных возможностях диагностики и лечения новообразований надпочечников.

Показаны возможности методов лучевой диагностики в дифференциальной диагностике опухолевидных образований надпочечников, а также роль лучевой визуализации органов и сосудов брюшной полости и забрюшинного пространства в объективизации планирования лапароскопических операций на надпочечнике. Обоснована необходимость получения цитологической верификации опухолевых образований надпочечников у пациентов с онкологическим анамнезом.

Описаны преимущества переднего трансабдоминального лапароскопического доступа, возможность выполнения симультанных операций на органах брюшной полости и забрюшинного пространства.

Дана сравнительная оценка различных объемов хирургического вмешательства на надпочечниках, определены технические особенности этих вмешательств, позволяющие минимизировать число осложнений.

Оптимизирована техника лапароскопической резекции надпочечников, делающая эту операцию более безопасной.

Степень достоверности результатов

Достоверность и обоснованность результатов исследования базируется на глубоком анализе литературы по теме диссертации, достаточном объеме исследуемой выборки, строгом соблюдении применяемых методик и тщательной обработке полученных результатов с применением современных методов статистической обработки данных. Достоверность первичной документации исследования подтверждена их экспертной оценкой.

Положения, выносимые на защиту

1. При опухолях надпочечников всесторонняя лучевая визуализация позволяет максимально объективизировать возможность выполнения, как самого эндоскопического вмешательства, так и возможность выполнения органосохраняющей операции в выбранных случаях. При этом, в дифференциальной диагностике доброкачественных и злокачественных новообразований надпочечников данные методов лучевой диагностики играют важную, но не окончательную роль, так как в случаях возможного метастатического поражения надпочечников этих данных недостаточно для постановки диагноза и планирования тактики лечения пациента.

2. Лапароскопический доступ позволяет получить прямой выход к магистральным сосудам надпочечника особенно при опухолях большого размера, что наиболее важно при гормонально-активных опухолях железы. Такой путь позволяет свести к минимуму объем кровопотери, выполнять

большее количество органосохраняющих операций, производить хирургическое вмешательство при двухстороннем поражении железы, а также выполнять симультанные операции на органах брюшной полости и забрюшинного пространства.

3. Выполнение лапароскопической адреналэктомии или резекции надпочечника с применением объективных методов предоперационного планирования позволяет максимально сократить продолжительность операционного вмешательства и объем интраоперационной кровопотери, сохранить максимальное количество здоровой ткани надпочечника, а кроме того, избежать конверсии даже при крупных новообразованиях. В случаях доброкачественных новообразований надпочечника может быть выполнена его резекция, при этом, современными средствами аппаратной обработки надпочечника обеспечивают быстрый и надежный гемостаз.

Внедрение результатов исследования

Результаты выполненных исследований используются в практической работе диагностических и лечебных отделений Рязанской областной клинической больницы, в Швейцарской университетской клинике (Москва) и в образовательный процесс кафедры хирургии, акушерства и гинекологии ФДПО ФГБОУ ВО РязГМУ Минздрава России.

Публикация результатов

Основные положения работы и ее результаты доложены на «Первом Съезде хирургов Центрального федерального округа» (Рязань, 2017) и Общероссийском хирургическом форуме 2018 (Москва, 2018). По теме диссертации в рецензируемых научных журналах, рекомендованных ВАК при Минобрнауки России, опубликовано 5 печатных работ.

Степень достоверности результатов

Достоверность и надежность результатов диссертационной работы обеспечиваются изучением и подробным теоретическим анализом большого объема фактического материала, отечественных и зарубежных источников по

тематике исследования; достаточной численностью и репрезентативностью контрольной и экспериментальной групп; применением валидных методов и методик исследования; грамотным количественным и качественным анализом эмпирических данных с использованием современных методов медицинской статистики.

Личный вклад соискателя

Автором произведен аналитический обзор литературы, сформулирована тема исследования, определены его цели и задачи, разработаны методы его проведения, дизайн исследования. Автор организовывал и принимал участие в сборе первичной информации по исследованию на бумажном носителе, формированию базы данных пациентов. Систематизировал клинические наблюдения, проводил анализ, выбор методов исследования и интерпретации полученных данных. Участвовал в хирургических операциях, процессе обследования и лечения пациентов.

Структура диссертации

Диссертация состоит из введения, трех глав, выводов, практических рекомендаций и списка литературы. Объем рукописи составляет 137 страниц машинописного текста, содержит 16 таблиц и 55 рисунков. Список литературы содержит 127 источников, из которых 45 отечественных и 82 – зарубежных авторов.

МАТЕРИАЛЫ И МЕТОДЫ ИССЛЕДОВАНИЯ

Клиническая характеристика пациентов

Клиническим материалом для исследования явились клиническо-инструментальные данные 87 пациентов с новообразованиями надпочечников, полученные с 2007 по 2017 гг. в Швейцарской университетской клинике (Москва) и Клинической больнице медицинского центра Управления делами Мэра и Правительства Москвы.

Целенаправленный отбор пациентов в зависимости от возраста, основного или сопутствующих заболеваний, других факторов или клинических данных не проводился.

Средний возраст пациентов составил 41 год (от 18 до 67 лет), женщин было 49, мужчин – 38. 20 пациентов перенесли оперативные вмешательства на органах брюшной полости. Основными из них были: аппендэктомия (7 пациентов), холецистэктомия (2), герниопластика (3), ушивание прободной язвы двенадцатиперстной кишки (2). У двух пациентов в полости малого таза был выявлен выраженный спаечный процесс.

Из сопутствующих заболеваний наиболее часто встречались следующие: диффузно-узловой зоб в 5 (5,7%) случаях, сахарный диабет – в 8 (9,2%) случаях, ишемическая болезнь сердца – в 4 (4,6%) случаях, атеросклероз сосудов нижних конечностей – в 2 (2,3%) случаях, бронхиальная астма – в 4 (4,7%) случаях, хроническая болезнь легких – в 3 (3,4%) случаях, язвенная болезнь желудка – в 3 (3,4%) случаях, хронический пиелонефрит – в 3 (3,4%) случаях, нефролитиаз – в 2 (2,3%) случаях, хронический калькулезный холецистит – в 5 (5,8%) случаях, миома матки – в 2 (2,3%) случаях, онкологические заболевания в анамнезе 4 (4,6%).

Всего выполнено 87 оперативных вмешательств: 54 (62,1%) на правом надпочечнике, 33 (37,9%) – на левом.

Сформированы 2 клинические группы пациентов исходя из объема хирургического вмешательства: 1 группа - пациенты которым выполнена адреналэктомия, 2-я группа- пациенты которым выполнена резекция надпочечника.

Патогистологические исследования полученных после удаления опухолевидных образований макропрепаратов проводились по стандартной методике с фиксацией срезов в 10% растворе формалина и окраской гематоксилин-эозином или пикрофуксином по Ван-Гизону.

Таблица 1 -Характеристика групп пациентов

Показатель	Резекция надпочечника, n=36	Адреналэктомия, n=51
Средний возраст, лет, $\mu \pm \sigma$	40,1 \pm 12,25	42,4 \pm 12,2
Мужчины, n (%)	6 (16,7)	16 (31,4)
Женщины, n (%)	30 (83,3)	35 (68,6)
ИМТ, кг/м ² , $\mu \pm \sigma$	26,9 \pm 4,4	25,7 \pm 4,2
Наличие сопутствующей патологии, n (%)	17 (47,2)	24 (47)

Методы обследования

Дополнительно к стандартному объему предоперационных лабораторных исследований у всех пациентов с новообразованиями надпочечников нами было проведено однократное (69 пациента) или мониторинговое исследование производных основных гормонов надпочечников (18 пациентов) для выявления и оценки гормонально активных органоспецифических опухолей.

Комплексное ультразвуковое исследование проводилось в режимах серой шкалы и спектральной импульсной доплерографии, доплеровского и энергетического картирования. Во всех случаях использовалась стандартная методика ультразвукового исследования органов брюшной полости и забрюшинного пространства со стандартной подготовкой желудочно-кишечного тракта (голодание, опорожнение толстой кишки, исключение гастроскопии, колоноскопии и рентгеноконтрастных исследований за 12 часов до ультразвукового исследования).

Рентгеновская компьютерная томография проводилась на различных томографах с толщиной среза не более 1 мм. Для контрастирования во всех случаях использовался препарат «Ультравист-300» в виде однократной

инъекции в дозировке 1,0–1,2 г/кг веса тела пациента с введением автоинъектором со скоростью 8–10 мл/сек в локтевую вену.

Магнитно-резонансная томография выполнялась на 1,5–3,0 Т томографах в режимах T1 и T2 с использованием последовательности градиентного эха.

Точность комплексной лучевой диагностики в нашем исследовании составила 87,1%, чувствительность – 95,0%, специфичность – 88,4%.

Для исключения метастатического поражения надпочечников 15 пациентам была выполнена тонкоигольная аспирационная биопсия. Все пункционные вмешательства проводились под контролем ультразвукового исследования иглами 20G или 22G длиной от 6 до 12 см в условиях чистой перевязочной, при этом использовался только стерильный гель.

Таблица 2 -Характеристика дополнительных методов предоперационного обследования пациентов

Дополнительные методы обследования	Пациенты (n = 87)	
	АБС	%
Исследование производных основных гормонов надпочечников (однократное)	87	100
Исследование производных основных гормонов надпочечников (динамическое)	18	20,7
Ультразвуковое исследование органов брюшной полости и забрюшинного пространства	78	89,7
Тонкоигольная аспирационная биопсия опухолевидных образований надпочечников	15	17,2
Рентгеновская компьютерная томография	71	81,6
Магнитно-резонансная томография	16	18,4
Экскреторная урография	27	31

В 9 случаях, учитывая данные цитологического исследования (адренокортикальныйрак, железистый рак, феохромоцитомы), было показано радикальное вмешательство – адреналэктомия. У остальных 6 пациентов

морфологические данные не исключали возможность выполнения резекции надпочечника.

Показанием к выполнению лапароскопического вмешательства на надпочечнике в нашем исследовании было наличие гормонально-неактивного новообразования надпочечника, размерами от 3 до 10 см. Наличие гормонально-активной опухоли надпочечника с соответствующей клинической картиной и жалобами пациента любых размеров.

Противопоказаниями к эндохирургическому вмешательству мы считали неоперабельную распространенность опухолевого процесса, а также наличие недостаточно компенсированных сопутствующих заболеваний, неприемлемо повышающих как анестезиологический, так и хирургический риск операции.

Техника выполнения лапароскопических операций на надпочечнике

Эндовидеохирургические операции выполнялись с использованием эндовидеохирургического комплекса компании «Карл Шторц», состоящего из эндовидеосистемы, включающей в себя лапароскоп Hopkins и Hopkins II со скошенной 30 гр. или 45 гр. оптикой, позволяющей визуализировать объект с любой стороны, видеокамеру с оптическим кабелем IMAGE1 HD, источник холодного света со световодом фирмы Xenon 100, с ксеноновой лампой имеющей спектр излучения, приближающийся к естественному, монитор «Карл Шторц» с размером экрана 21 дюйм по диагонали, инсуффлятора с автоматическим поддержанием давления.

В ходе выполнения оперативных вмешательств использовались следующие виды многоразовых и одноразовых эндоскопических инструментов: троакары со шторковыми клапанами, гильзами диаметром 5 мм, 10 мм, и винтовыми фиксаторами; иглодержатели с твердосплавными накладками на браншах и аксиальным расположением ручек; пинцеты диаметром 5 мм с одной или двумя активными браншами, поворотным механизмом и накидной кремальерой; ножницы Metzenbaum диаметром 5 мм с поворотным

механизмом; диссектор Maryland диаметром 5 мм с поворотным механизмом; электрохирургический крючок диаметром 5 мм; ретрактора 10 мм, эндоскопический зажим Бэбкок.

При 12 резекциях надпочечников нами был применен ультразвуковой скальпель Ethicon механизм воздействия ультразвука на ткани у которого основан на кавитационном эффекте и разрушении межклеточных связей при высокочастотной вибрации, и заключается в создании в тканях отрицательного давления за короткий промежуток времени, что приводит к закипанию внутри- и межклеточной жидкости при температуре тела. При контакте с тканями ультразвуковой скальпель оказывает три эффекта: диссекцию, коагуляцию и кавитацию. Образующаяся при этом коагуляционная пленка насколько прочна, что современные ультразвуковые скальпели позволяют пересекать даже крупные (до 7–8 мм) сосуды без предварительного лигирования.

В 16 случаях при обработке культи надпочечника мы использовали инструмент LigaSure (электрохирургический блок ForceTriad). Физический принцип работы этого хирургического инструмента основан на дозированной подаче энергии в зависимости от свойств коагулируемой ткани. При воздействии на ткань из нее очень быстро выпаривается жидкость, что приводит к немедленному высушиванию, а также денатурации коллагена и эластина до образования плотной гомогенной массы, надежно закрывающей просвет сосудов диаметром до 7 мм.

В 8 случаях при резекции надпочечника мы использовали новый лапароскопический инструмент, одновременно обеспечивающий направленное воздействие ультразвуковой и электрической энергии – THUNDERBEAT (Olympus), обладающий преимуществами коагулятора в надежности лигирования сосудов и быстротой ультразвуковых ножниц при диссекции. THUNDERBEAT рассекает ткани быстрее, чем ультразвуковой скальпель или аппарат LigaSure, а также оказывает большее давление на сосуды и большее температурное воздействие, безопасность которого не уступает аналогичным хирургическим системам.

В 20 случаях при обработке культи надпочечника и в 18 случаях при обработке ложа надпочечника нами была применена инновационная гемостатическая система PerClot, представляющая собой полисахаридное гемостатическое средство для контроля кровотечений во время хирургических вмешательств.

Все операции были выполнены нами лапароскопическим доступом. Пациент находился в положении, лежа на спине. Именно такой доступ позволяет получить прямой выход к магистральным сосудам надпочечника особенно при опухолях большого размера, что наиболее важно при гормонально-активных опухолях железы. Такой путь позволяет свести к минимуму объем кровопотери, выполнять большее количество органосохраняющих операций, производить хирургическое вмешательство при двухстороннем поражении железы, а также выполнять симультанные операции на органах брюшной полости и забрюшинного пространства.

Результаты исследования

При небольших новообразованиях, расположенных по периферии надпочечника, в тех случаях, когда его ткань выглядела неизменной или с минимальными изменениями, в двух случаях нам удалось выполнить резекцию органа, применяя только монополярную энергию, еще в двух случаях монополярная коагуляция была дополнена применением гемостатических систем PerClot ли Тахокомб. Такую «упрощенную» технику резекции нам удалось применить только в четырех случаях. При этом, средняя продолжительность операции составила $90 \pm 18,25$ минут ($p < 0,05$), средняя кровопотеря – $150 \pm 40,8$ мл ($p < 0,05$), продолжительность госпитализации – $4,6 \pm 0,96$ дней.

При операциях на надпочечнике, с новообразованием в нем более 4 см, в большинстве случаев мы использовали аппарат LigaSure 5 мм (44 операций). Такой размер аппарата позволял менее травматично проводить мобилизацию органа и магистральных сосудов, а также максимально сохранить здоровые ткани без ущерба гемостазу при выполнении резекции. При этом

гемостатические системы использовались только у 12 пациентов. Среднее время операции составило $55 \pm 3,9$ мин ($p < 0,05$), средняя кровопотеря – $50 \pm 9,5$ ($p < 0,05$), продолжительность госпитализации – $2,1 \pm 0,74$ суток.

В 27 случаях операции на надпочечниках были выполнены нами при помощи ультразвукового скальпеля. При этом среднее время операции составило $65 \pm 3,4$ мин., средняя кровопотеря – $90 \pm 9,3$ мл, продолжительность госпитализации – $3,3 \pm 0,82$ суток. В пяти случаях нами была выполнена резекция капсулы кисты. Стенка кисты, прилежащая к ткани надпочечника, дополнительно обрабатывалась аргон-усиленной плазмой, что позволяло достичь сохранения максимального объема ткани надпочечника и минимизировать вероятность выраженного нарушения гормонального статуса в послеоперационном периоде. В 10 случаях применения ультразвукового скальпеля для достижения адекватного гемостаза потребовалась дополнительная обработка культи биполярной энергией и/или применение гемостатических систем, однако это оказало существенного влияния на продолжительность операции.

У 12 пациентов операции на надпочечнике были выполнены аппаратом Thunderbeat, размеры новообразований составили 3,3–7,3 см. Дополнительной обработки культи надпочечника для достижения полноценного гемостаза не потребовалось. Среднее время операции составило $50 \pm 4,03$ минут ($p < 0,05$), средняя кровопотеря – $50 \pm 6,4$ мл ($p < 0,05$), продолжительность госпитализации – $3,3 \pm 0,82$ суток.

Статистически значимые отличия в отношении среднего времени операции и среднего объема интраоперационной кровопотери были выявлены при обработке культи надпочечника аппаратами Thunderbeat и LigaSure 5 мм.

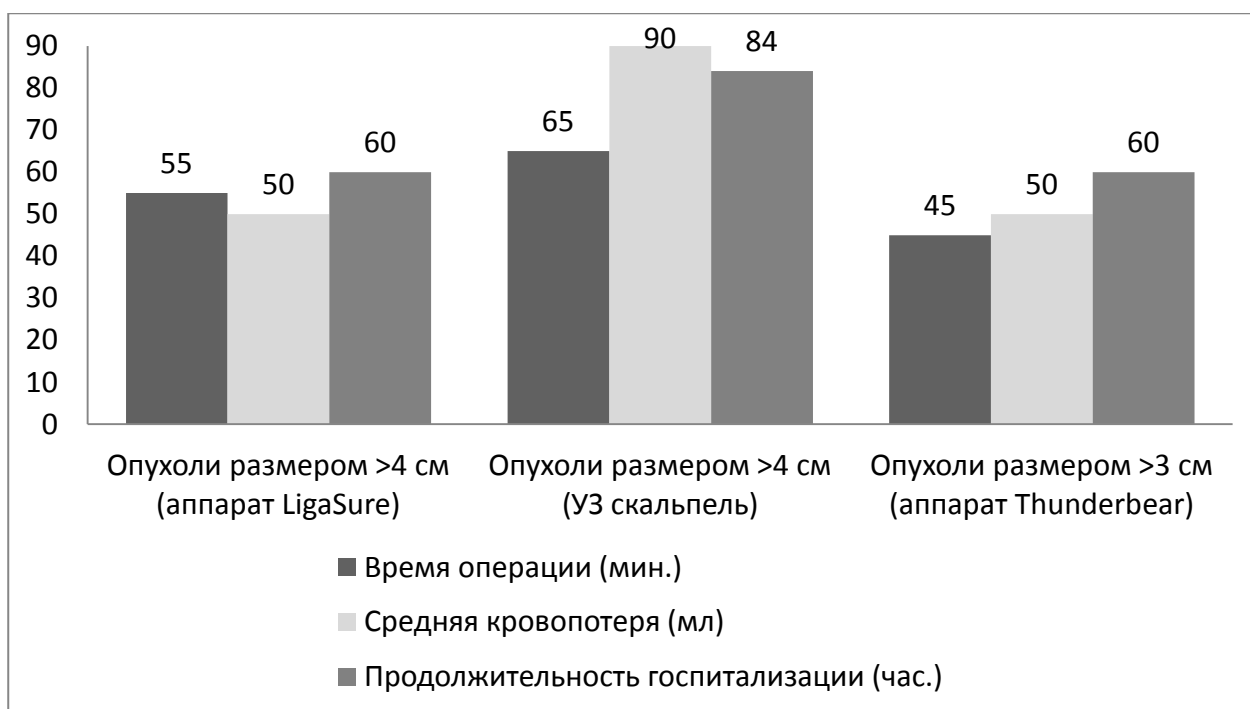


Рисунок 1- Сравнительные данные при различных способах обработки культи надпочечника

Таблица 3 – Характеристика проведенных оперативных вмешательств

Показания к оперативному вмешательству	Адреналэктомия		Резекция надпочечника		Итого
	Справа	Слева	Справа	Слева	
Киста надпочечника	5	4	6	6	21
Аденома надпочечника	12	10	8	7	37
Феохромоцитома	8	3	0	0	11
Доброкачественные специфические неаденоматозные новообразования	2	0	5	4	11
Адренокортикальный рак	1	1	0	0	2
Метастатическое поражение надпочечников	2	3			5

Осложнения. Нами было выявлено три случая интраоперационных

осложнений. В двух случаях – повреждение капсулы селезенки и в одном случае – повреждение капсулы печени. У всех пациентов кровотечение было быстро остановлено поверхностным коагуляционным гемостазом, дополненным применением аппликационных гемостатических систем.

У одного пациента при удалении феохромоцитомы во время операции было отмечено два эпизода артериальной гипертензии, которые были эффективно купированы медикаментозными средствами. Случаев конверсии, значимого изменения запланированного объема операции, летальных исходов в нашем исследовании не было.

В ближайшем послеоперационном периоде у двух пациентов отмечалась умеренная транзиторная гипотония, что было расценено нами как реакция на введение альфа-адреноблокаторов.

Таблица 4 - Осложнения при различных объемах хирургического вмешательства

	Адреналэктомия, (n=51)		Резекция надпочечника, (n=36)	
	АБС	%	АБС	%
Гипертония во время операции	2*	3,9	1*	2,7
Гипотония в раннем послеоперационном периоде	2*	3,9	0*	0
Гипертония в раннем послеоперационном периоде	3*	5,9	1*	2,7
Адреналовый криз	5*	9,8	0*	0
Итого	12	23,5	2	5,6

* $p > 0,05$ – различия между сравниваемыми группами статистически недостоверны

У одного больного был выявлен геморрагический цистит, полностью купированы после краткосрочного курса пероральных уросептиков. В пяти случаях после выполнения адреналэктомии на 2–4 сутки послеоперационного периода нами были выявлены умеренно выраженные признаки острой

недостаточности коры надпочечников.

Отдаленные результаты были прослежены нами у 40 пациентов. Средний срок наблюдения составил 14 месяцев (от 6 до 22 месяцев). Случаев рецидива кист, аденом, а также местных рецидивов злокачественной опухоли выявлено не было. У пациентов, с выполненной резекцией единственного надпочечника признаков надпочечниковой недостаточности зафиксировано не было. В единичных случаях требовалось временное назначение заместительной гормональной терапии.

Методы статистического анализа полученных данных

Статистическая обработка результатов исследования проводилась с использованием статистических модулей электронных приложения Microsoft Excel 2010 к пакету Microsoft Office 2010 и пакета прикладных программ STATISTICA 7.0.

Проверка на нормальность анализируемых данных проводилась с использованием критерия Колмогорова-Смирнова (при числе исследуемых $n > 50$) и критерия Шапиро-Уилка (при числе исследуемых $n < 50$).

Сравнение количественных признаков, удовлетворяющих условиям нормального распределения, проводилось с помощью t-критерия Стьюдента (статистическая значимость устанавливалась с 95% доверительным интервалом ($p < 0,05$)). При сравнении качественных признаков, удовлетворяющих условиям нормального распределения, использован расчет критерия χ^2 Пирсона. При сравнении качественных признаков, которые не удовлетворяют условиям нормального распределения, использован F-критерий Фишера. Для сравнения непараметрических показателей использовался критерий U – критерий Манна-Уитни.

ВЫВОДЫ

1. Комплексное КТ, МРТ исследование уверенно позволяют дифференцировать доброкачественные и злокачественные образования надпочечников. Дают представление о наличии опухоли, ее размерах и локализации, объеме неизменной ткани надпочечника, определить

отношение опухоли с соседними органами и сосудами, что является основным критерием для оценки возможности выполнения органосохраняющей операции. На основании планового гистологического исследования после операции точность комплексной лучевой диагностики в нашем исследовании составила 87,1%, чувствительность – 95,0%, специфичность – 88,4%.

2. Лапароскопический доступ предоставляет самый короткий путь к магистральным сосудам надпочечника, особенно при опухолях большого размера, что позволяет сократить время операции и количество манипуляций с новообразованием, что наиболее важно при гормонально-активных новообразованиях. Более того такой доступ позволяет выполнять симультанные операции на органах брюшной полости и забрюшинного пространства включая операции на контралатеральном надпочечнике. Нами было выполнено 20 симультанных операций на органах брюшной полости (13 операций при резекции надпочечника и 7 при адреналэктомии), забрюшинного пространства и органах малого таза, и это не привело к увеличению количества осложнений.

3. Выполнение резекции надпочечника и адреналэктомии с использованием комбинированных энергетических платформ и средств дополнительного обеспечения гемостаза позволяют в 1,6 раза сократить время операции, в 2,4 раза – уменьшить объем кровопотери и в 1,7 раза – сократить продолжительность госпитализации в сравнении с моно- и биполярной энергией.

В трудных случаях, при невозможности осуществить первичный гемостаз культи надпочечника, с использованием только комбинированных энергетических платформ, применение дополнительных гемостатических систем позволяет в 100% достичь оптимального гемостаза, и свести до нуля риски развития неконтролируемого кровотечения при операции. Эта комбинация хирургических приемов дала возможность выполнить первоначальный план органосохраняющего лечения и снизила риски образования гематомы в зоне культи надпочечника.

4. При сравнении результатов лечения было выявлено, что резекция

надпочечника сопоставима с адреналэктомией по частоте интраоперационных (5,6% и 23,5% соответственно) и послеоперационных (11,1% и 17,6% соответственно) гемодинамических реакций и осложнений, количеству койко-дней ($2,6 \pm 0,82$ и $3,7 \pm 0,71$ соответственно), поэтому, может быть рекомендована как операция выбора. При доброкачественных опухолях резекция надпочечника является предпочтительным объемом хирургического вмешательства в сравнении с адреналэктомией, так как по нашим данным снижает количество случаев надпочечниковой недостаточности в послеоперационном периоде.

ПРАКТИЧЕСКИЕ РЕКОМЕНДАЦИИ

1. При новообразованиях надпочечников современные методы лучевой диагностики позволяют объективно оценить возможность выполнения эндовидеохирургического вмешательства и органосохраняющей операции. Мы рекомендуем в 100% случаях выполнять МСКТ или МРТ органов брюшной полости с в/в контрастированием при определении плана лечения. При наличии сомнения в степени злокачественности образования надпочечника рекомендовано дополнить диагностический ряд ПЭТ-КТ

2. Патоморфологическое исследование клеточного материала, полученного при тонкоигольной аспирационной биопсии опухолей надпочечников, является единственным методом, позволяющим в большинстве случаев исключить метастатическое поражение надпочечника в предоперационном периоде, а значит спланировать тактику лечения пациента.

3. Мы рекомендуем использовать лапароскопический доступ, так как он позволяет получить прямой выход к магистральным сосудам надпочечника особенно при опухолях большого размера, что наиболее важно при гормоно-активных новообразованиях. Этот доступ позволяет свести к минимуму объем кровопотери, выполнять большее количество органосохраняющих операций, производить хирургическое вмешательство при двухстороннем поражении железы, а также выполнять симультанные операции на органах брюшной полости и забрюшинного пространства.

4. Мы считаем, что при доброкачественных новообразованиях

надпочечника нужно стремиться к выполнению органосохраняющих операций. Одной из причин выполнения органосохраняющих операций является возможность возникновения заболевания контралатерального надпочечника. Лапароскопический доступ мы считаем наиболее оптимальным для выполнения операций на надпочечниках, так как он предоставляет хирургу удобный доступ к магистральным сосудам органа, что делает хирургическое вмешательство более быстрым и безопасным, особенно в случае гормонопродуцирующих опухолей.

5. Как следует из нашего опыта, при резекции надпочечника по поводу солидных образований оптимально использовать аппараты LigaSure 5-мм и Thunderbeat. В большинстве случаев, при использовании этих систем, удается добиться адекватного гемостаза и культи надпочечника без применения дополнительных гемостатических средств и видов энергии. При резекции надпочечника УЗ-ножницами, в большинстве случаев для окончательного гемостаза, потребовалось дополнительное использование точечной биполярной энергии и дополнительных средств местного гемостаза. Удобство мобилизации надпочечника аппаратами УЗ-ножниц и аппарата комбинирующего УЗ и биполярную энергии мы оценили ниже, чем у аппарата LigaSure 5-мм в связи с остроконечными браншами и их интенсивного нагревания в процессе активации, что повышает вероятность повреждения окружающих тканей.

6. При невозможности осуществить первичный гемостаз с использованием различных энергетических платформ, необходимо применять дополнительные гемостатические системы локально на культи надпочечника. Их использование позволяет в 100% случаев достичь окончательного гемостаза, и свести риски развития неконтролируемого кровотечения до нуля.

7. Резекция надпочечника может быть выполнена при увеличивающихся в динамике новообразованиях и при расположении их в дистальном или центральном отделе органа. В таких условиях можно сохранить медиальную ножку железы или большую часть надпочечника. На первом этапе оптимально выделить центральную вену надпочечника, что позволяет хирургу

контролировать ситуацию с возможным кровотечением.

Далее необходимо выполнить диссекцию органа по всему периметру. Это даст возможность видеть его заднюю часть и легко манипулировать опухолью. Подобная хирургическая подготовка операционного поля делает органосохраняющую операцию безопасной и быстрой, а в случае возникновения экстренного кровотечения немедленно провести адреналэктомию.

8. В случае выявления феохромоцитомы необходимо за месяц провести специальную предоперационную подготовку, которая включает использование селективного конкурентного блокатора постсинаптических α_1 -адренорецепторов (доксазозин) по схеме: в первый день 2 мг в сутки, затем – ежедневно увеличивая дозировку на 2 мг в сутки, достигнув суточной дозы 12-16 мг в зависимости от эффективности терапии, которую пациент должен получать в течение 1-2 недель. В день операции, за 3 часа перед хирургическим вмешательством, пациенту дается еще 6мг доксазозина. Это снизит риски интраоперационных гемодинамических реакций и осложнений в послеоперационном периоде в несколько раз.

СПИСОК РАБОТ, ОПУБЛИКОВАННЫХ ПО ТЕМЕ ДИССЕРТАЦИИ

1. Пучков, К.В. Методы обработки культи надпочечника [Текст] / К.В. Пучков, Р.М. Евстратов // **Хирургическая практика.** – 2016. – № 2. – С.5-10.

2. Пучков, К.В. Оптимизация хирургического лечения заболеваний надпочечников с использованием лапароскопической техники [Текст] / К.В. Пучков, Р.М. Евстратов // **Московский хирургический журнал.** – 2016. – № 2(48). – С.34-38.

3. Пучков, К.В. Возможности методов лучевой визуализации в дифференциальной диагностике новообразований надпочечников и объективизации планирования хирургического лечения [Текст] / К.В.

Пучков, Р.М. Евстратов // **Московский хирургический журнал.** – 2016. – № 5(51). – С.5-9.

4. Пучков, К.В. Лапароскопическая резекция надпочечника и адреналэктомия [Текст] / К.В. Пучков, Р.М. Евстратов // **Эндоскопическая хирургия.** – 2017. – Т.23, № 2. – С.12-16.

5. Пучков, К.В. Тонкоигольная биопсия опухолевидных образований надпочечников [Текст] / К.В. Пучков, Р.М. Евстратов // **Московский хирургический журнал.** – 2017. - №4(56). – С. 38-42.

СПИСОК УСЛОВНЫХ СОКРАЩЕНИЙ

АБС – абсолютные числа

АКР – адренокортикальный рак

ИМТ – индекс массы тела

КТ – компьютерная томография

МРТ – магнитно-резонансная томография

МСКТ – мультиспиральная компьютерная томография

ПАБ – пункционная аспирационная биопсия

ПЭТ-КТ – позитронно-эмиссионная томография

УЗИ – ультразвуковое исследование

ФГДС – фиброгастродуоденоскопия